Anwendungsbeobachtung

Fersendekubitus

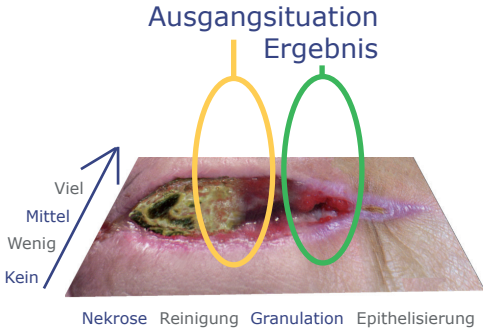

Patient: 53 Jahre alt, männlich

Lokalisation: Rechte Ferse

Diagnose: Fersendekubitus über freiliegender Sehne

23. November

Fall: Der Patient hatte einen geschwächten Allgemeinzustand und auf Grund der freiliegenden Struktur war ein chirurgisches Debridement nicht möglich.

Wund-situation: Ein Fersendekubitus, auf welchem sich über einer freiliegenden Sehne Fibrinbeläge gebildet haben. Durch eine erhöhte Keimbesiedelung wurde ein unangenehmer Wundgeruch wahrgenommen.

nach einem Zyklus

Therapie: Auf Grund des oben erwähnten Umstands wurde besonders Acht gegeben auf ein gewebeschonendes Debridement. Gemeinsam mit dem Patienten wurde entschieden, dass die Therapieform mittels Larventherapie (BioBag) für einen Therapiezyklus durchgeführt wird.

Intervall: Der Wechsel des Sekundärverbandes Cutimed® Sorbion® Sachet S, während der Larventherapie, wurde alle 2 Tage durchgeführt.

18. Jänner

Ergebnis: Die Wunde konnte auf Grund der nekrophilen und antibakteriellen Eigenschaft sowie der wundheilungsfördernden Wirkung der Fliegenlarven, in 4 Tagen gereinigt und die Keimbesiedelung verringert werden. Im weiteren Verlauf konnte die Wundheilung deutlich beschleunigt werden.

Produktübersicht

- BioBag 300
- Cutimed® Sorbion® Sachet S

sorbion austria | schwechater straße 37 | 2322 zwölfaxing | ☎ +43 1 707 53 90 | +43 1 707 96 38 | office@sorbionaustria.at
www.sorbionaustria.at